

UNIFEOB
CENTRO UNIVERSITÁRIO DA FUNDAÇÃO DE ENSINO
OCTÁVIO BASTOS

ESCOLA DO BEM-ESTAR
BIOMEDICINA E CIÊNCIAS BIOLÓGICAS

PREPARAÇÃO DE MATERIAIS HISTOLÓGICOS

SÃO JOÃO DA BOA VISTA, SP

2022

UNIFEOB
CENTRO UNIVERSITÁRIO DA FUNDAÇÃO DE ENSINO
OCTÁVIO BASTOS

ESCOLA DO BEM-ESTAR
BIOMEDICINA E CIÊNCIAS BIOLÓGICAS

PREPARAÇÃO DE MATERIAIS HISTOLÓGICOS

NOME DO MÓDULO

Cálculos aplicados aos Sistemas Biológicos – Carlos Alberto Colozzo De Souza

Química dos Sistemas Celulares – Odair José dos Santos

Biologia Celular – Cíntia Lima Rossi

Projeto Integrado – Ricardo Alexandre Rosa

Anatomia e Histologia – Amilton Cesar dos Santos

Estudantes:

Douglas **KUZUHARA**

Fernando Augusto **VASCONCELOS**

Kamille Cristine **SANTOS MALAQUIAS**

Luiz Gabriel **TEIXEIRA**

Maria Clara **QUIRINO**

Maria Eduarda **ELIDIO**

Maria Eduarda **RICARDO**

Mayara **ZANATA**

Rafaela de Souza **FERIAN**

SÃO JOÃO DA BOA VISTA, SP

2022

PREPARAÇÃO DE MATERIAIS HISTOLÓGICOS

Douglas **KUZUHARA**¹; Fernando Augusto **VASCONCELOS**¹; Kamille Cristine **SANTOS MALAQUIAS**¹; Luiz Gabriel **TEIXEIRA**¹; Maria Clara **QUIRINO**¹; Maria Eduarda **ELIDIO**¹; Maria Eduarda **RICARDO**¹; Mayara **ZANATA**¹; Rafaela de Souza **FERIAN**¹;

¹ Discente do Centro Universitário da Fundação de Ensino Octávio Bastos
Amilton Cesar **DOS SANTOS**²; Carlos A. C. **SOUZA**²; CÍNTIA L. **ROSSI**²; Odair **SANTOS**²; Ricardo A. **ROSA**²;

² Docente do Centro Universitário da Fundação de Ensino Octávio Bastos
UNIFEOB

INTRODUÇÃO

A coleta do material consiste em remover amostras de tecido de um determinado organismo. A coleta pode ser feita quando o organismo ainda estiver vivo, por meio de biópsia ou durante a cirurgia; ou mesmo após morte, durante a realização da necropsia de animais ou seres humanos. Este método consiste na obtenção de cortes muito finos de fragmentos de órgãos, tão delgados que a luz possa atravessá-los.

Quando um tecido é retirado de seu organismo ele começa um processo de autólise, então para que isso não ocorra temos o processo de fixação que interrompe essa autodestruição, evita a proliferação de colônias de micro-organismos e garante a qualidade do tecido para demais pesquisas.

A clivagem de material consiste em reduzir as dimensões dos fragmentos dos tecidos coletados com a finalidade de facilitar a penetração do fixador evitando o processo de autólise (MICHALANY, 1990). Esses fragmentos, que por regra devem possuir cerca de 3mm de espessura, chegam no máximo a 5mm(CAPUTO; GITIRANA; MANSO, 2010). Não se deve utilizar pinças ou instrumentos que exerçam pressão para que não haja distorção no material a ser clivado.

O material biológico, mesmo após a fixação, ainda retém cerca de 85% de água em seu interior e, a parafina é um produto insolúvel em água. Desta forma, para que ela consiga penetrar no tecido processado, é necessário que a água presente seja retirada. Diversas substâncias desidratantes são eficazes, variando apenas o tempo de desidratação. Entre elas, pode-se citar os álcoois butílico, isopropílico e metílico, a acetona, o éter, o clorofórmio e o

óxido propileno. Porém, rotineiramente, é o álcool etílico o produto mais utilizado para esse fim.

É necessário que o álcool presente nas peças após o processo de desidratação seja substituído por um produto com o qual a parafina tenha afinidade (MICHALANY, 1990). Dentre os produtos diafanizadores conhecidos estão o xilol, toluol, benzeno, óleo de cedro e os solventes universais acetato butílico, dióxido dietileno e benzoato metílico (SOUZA JUNIOR, 2010).

Para infiltração da parafina, precisa-se atingir seu ponto de fusão (60°C) em estufa, pois ela se mantém firme em temperatura ambiente. Fatores que alteram a qualidade: temperatura elevada, que danifica o tecido, retraindo-os e enrijecendo-os, dificultando a seção. Entretanto, temperaturas abaixo do ponto de fusão impossibilitam a impregnação.

Para o procedimento de inclusão, o tecido é submetido em duas etapas: a primeira é a desidratação. O fragmento passa por diversos banhos de soluções de álcool, indo do etanol 70% em água, até o álcool puro. O segundo processo é o clareamento.

O objeto utilizado para cortes é o micrótomo composto por 3 peças: corpo, o porta bloco e o porta objeto, além da navalha. Há vários tipos de micrótomo, porém o mais utilizado na técnica histológica de rotina é o micrótomo rotatório.

Para se estudar os cortes histológicos no microscópio, a maioria deles devem ser coradas, porque, com poucas exceções, os tecidos são incolores. Por isso, foram desenvolvidos métodos de coloração que tornam os componentes dos tecidos, das células e da matriz extra celular evidentes.

Por fim, montagem da lâmina consiste em cobrir o tecido com uma lamínula de vidro, atentando-se para que não ocorra formação de bolhas que podem dificultar a visualização do material.

Temos como objetivo desse projeto, a obtenção de conhecimento acerca da preparação de materiais histológicos para análise.

DESENVOLVIMENTO

Coleta do Material

Coleta do material: A etapa inicial é a coleta (ou colheita do material) para análise. Podem ser obtidos a partir de organismo vivo ou morto, e independente do meio de obtenção, as amostras serão processadas para confecção de lâminas, que são preparados permanentes para a observação em microscópio óptico (SOUZA JUNIOR, 2010). Essa técnica consiste em uma série de etapas com o objetivo de preparar determinado tecido a fim de ser analisado

microscopicamente, seja por interesse de pesquisa científica ou de diagnóstico patológico (MICHALANY, 1990; CAPUTO; GITIRANA; MANSO, 2010). Para que a análise seja realizada, é necessário que a amostra seja retirada do organismo, vivo ou morto, por meio de biópsia e/ou durante uma cirurgia, ou necropsia, respectivamente.

São considerados exames anatomopatológicos os procedimentos em Patologia para diagnóstico de doenças em material de biópsias, peças cirúrgicas, autópsias ou imunoistoquímica.

É fundamental que, imediatamente após a remoção do organismo, as peças sejam imersas em líquido fixador para que o processo de autólise (morte tecidual) seja interrompido e as estruturas biológicas se mantenham praticamente intactas. No caso de peças cirúrgicas grandes, recomenda-se que sejam clivadas para que, com a espessura diminuída (preferencialmente de 2 a 6 mm), seja mais fácil a penetração do fixador (MICHALANY, 1990). Após a coleta, o material deverá ser registrado e identificado por número próprio; e passar por um exame macroscópico, descrevendo cor, tamanho, peso e aparência do órgão analisado. No caso de diagnóstico patológico, este registro deve vir acompanhado de uma ficha técnica com identificação do órgão e as datas de fixação e da entrada do material no laboratório, e informações do paciente.

O manuseio das peças deve ser feito com delicadeza, devido à fragilidade dos tecidos. Uma pressão exagerada ou mesmo o uso de instrumentos inadequados, além de dificultar o exame histopatológico, pode alterar o tecido de tal maneira que possa simular uma lesão. Um exemplo que se pode citar é uma agressão no tecido conjuntivo fibroso, geralmente provocado por pinças com “dentes”, que se assemelha a uma lesão patológica de necrose fibrinoide (MICHALANY, 1990)

Fixação

A fixação consiste em uma das etapas mais importante da técnica histológica e tem por finalidade a interrupção do metabolismo celular, estabilizando as estruturas e os componentes bioquímicos intra e extracelulares para preservar e conservar os elementos teciduais. Também permite a penetração de outras substâncias subsequentes à fixação. Ela pode ser realizada por meio de agentes físicos (frio e calor) ou químicos (líquidos fixadores). A fixação química é a mais utilizada na técnica histológica de rotina. Para se fazer a fixação o material coletado deve ser imerso o mais rapidamente possível na solução fixadora, no caso, o formol e o volume de fixador deverá ser no mínimo 20 vezes maior que o volume da amostra tecidual coletada, após isso, o tecido deverá ficar imerso no solução por 24hs no mínimo.

Clivagem

O procedimento consiste em reduzir os fragmentos do material a fim de facilitar a penetração do fixador (MICHALANY, 1990). Os fragmentos, por regra devem possuir cerca de no máximo 5mm (CAPUTO; GITIRANA; MANSO, 2010). O corte deve ser feito com lâmina muito bem afiada podendo ser utilizado um bisturi cirúrgico ou lamina de gilete com um só golpe iniciando a partir do cabo para a lamina para se obter cortes precisos.

Desidratação

Como a parafina não é miscível em água, é fundamental inicialmente proceder ao processo de desidratação dos fragmentos selecionados, já que a água é o meio no qual os tecidos e células estão propensos. São diversos banhos de concentrações frequentes de álcoois. Habitualmente, o mais usado é o etanol. Iniciando com uma solução com a concentração menor, normalmente de 50% ou 70%, e indo até o etanol 100%.

Diafanização

Quando desidratado, a espécie passa por uma etapa chamada diafanização ou clarificação, onde são mergulhados em um solvente orgânico tanto em etanol como em parafina líquida. Para o clareamento são utilizados xileno ou benzeno. A finalidade da diafanização é remover completamente o álcool do interior dos tecidos desta forma, é necessário substituir o álcool por um produto com o qual a parafina tenha afinidade. O reagente intermediário deve ser miscível com o desidratante (álcool) e o impregnador (parafina). O xilol é utilizado nesta etapa do processo histológico. Ao substituir o álcool esse diafanizador vai deixando o tecido mais claro esse também pode ser chamado de (Clarificação). Nesse processo o tecido passa por mais de uma vez no xilol para um maior sucesso. Primeiro processo: Xilol I; Xilol II; 1 hora cada banho de xilol. Alguns processos podem ser usados até 3 etapas de xilol, com 1 hora cada banho também.

Impregnação

A peça precisa ser infiltrada em parafina para que a impregnação aconteça. A parafina precisa ser aquecida em temperaturas pré determinadas para que não danifique o tecido após sua imersão. Essa temperatura é necessária para que a parafina chegue em seu ponto de fusão e consiga penetrar os espaços internos do tecido. A temperatura ideal para que seu ponto de fusão aconteça fica entre 58 e 60 graus. Após o aquecimento correto da parafina, o tecido é imerso e reservado para que sua temperatura volte a ser ambiente e solidifique juntamente com o material presente dentro do molde que irá dar forma ao bloco e, futuramente, passe pelo processo de microtomia sem danificar e dificultar o seu corte. Erros comuns podem influenciar na qualidade desse processo, o exemplo da alta temperatura que pode causar danos ao tecido, retraindo e enrijecendo o tecido. Outro fator é a baixa temperatura que não torna possível a impregnação.

A parafina pode ser reutilizada em outros processos, pois após a impregnação ela pode ser devolvida ao recipiente original. Para reutilização é necessário a filtragem, evitando impurezas, que podem ser vistas como artefatos nas lâminas posteriormente.

Inclusão

Quando os fragmentos estão em condições ideais, é o momento que um processo chamado inclusão, ou também denominado, embebição. No qual os fragmentos são mergulhados em parafina líquida. Para tal execução é necessário que a parafina esteja com uma temperatura mais elevada, entre 65°C e 68°C, já que em temperatura ambiente a parafina é sólida. Normalmente o procedimento é feito dentro de uma estufa, já com a temperatura regulada. A parafina então, penetra nos fragmentos, ocupando todos os espaços existentes no seu interior, infiltrando até nas células e suas matrizes extracelulares. O calor faz o solvente orgânico em volta do tecido, evaporar, ajudando na impregnação da parafina. Após isso, os espécimes são retirados da estufa e colocados em recipientes na temperatura ambiente, no qual faz a parafina solidificar. Produzindo por fim, o bloco de parafina.

Microtomia

Primeiro os cortes são feitos por uma lâmina de aço ou de vidro e tem de 1 a 10 micrômetros de espessura. As finíssimas secções de parafina são colocados para flutuar sobre água aquecida e puxada para cima de lâminas de vidro, onde são aderidas. Depois da lâmina estar pronta, chega a última etapa que é a coloração do tecido.

Coloração

Como o tecido na parafina encontra-se incolor, é necessário passar pelo processo de coloração. É preciso retirar o excesso de parafina e fazer a hidratação do tecido para que o corante consiga se fixar. Para isso devemos colocar as lâminas no Xilol 1 por 10 minutos, em seguida retiramos as lâminas e as colocamos no Xilol 2 por 5 minutos, em seguida no álcool 100% por 5 minutos, depois no álcool 95% por 5 minutos, álcool 70% por 5 minutos e na água corrente por 10 minutos. Após esse período finalmente chegamos na parte do corante, colocaremos a Hematoxilina nas lâminas e deixaremos entre 2-5 minutos, dependendo do quão nova está a solução, a hematoxilina cora em azul ou violeta o núcleo das células e outras estruturas ácidas, após o tempo necessário, vamos enxaguar as lâminas e deixar na água corrente por 10 minutos, depois disso entraremos no passo da eosina, a eosina deve passar por uma correção de PH, sendo 10 MI de eosina e 100ml de álcool 95, após isso, colocaremos a eosina entre 3-8 minutos, dependendo da solução, a eosina, cora o citoplasma e o colágeno em cor-de-rosa, o próximo passo é desidratar o tecido novamente. Para isso iremos retirar a eosina das

lâminas, deixar em álcool 95% por 2 minutos, Álcool 100% por 2 minutos, Xilol 1 por 5 minutos, Xilol 2 por 5 minutos e Xilol 3 por 5 minutos.

Tricrômio de Masson

É uma constituição química das células dos tecidos, como um tipo de “massinha” , permitindo que consigamos ver tumores cerebrais. O Xilol faz a diafanização e desidrata; a água não se mistura com parafina, formando bolhas. No momento de retirada do líquido do recipiente, é recomendado retirá-lo com a tampa para que as lâminas não caiam. Para a diluição:

Solução A

Hematoxilina 1g

Álcool 95% (100ml)

Solução B

Percloro de ferro (4ml)

Ácido clorídrico (1 ml)

Água destilada (95 ml)

No momento do uso, são juntadas as duas soluções em partes iguais. O primeiro passo é deixar as lâminas por 5 minutos na hematoxilina férrica para hidratação. O segundo passo é retirar o líquido, devolvendo para seu frasco, e lavar em água corrente (ou destilada que é o recomendado) também por 5 minutos.

Fucsina Ácida:

Fucsina 1% (10 ml)

Escarlate 1% (90ml)

Ácido acético (1 ml)

O terceiro passo é devolver o líquido para o frasco e colocar água destilada ou corrente. O quarto passo é dispensar a água e colocar o ácido fosfobomilitico por 10 minutos:

Ácido fosfomolibdico (5g)

Ácido fosfotúngstico (5g)

Água destilada (200 ml)

Não é recomendado pular a etapa anterior, pois o Azul de anilina não impregnará. Lembrando que algumas colorações de masson são modificadas, e outras usam menos corantes, certas vezes não precisando passar no ácido. Quanto aos corantes usados, é necessário sempre estar trocando, tem um processo maior porém terá um resultado melhor esperado.

Azul de anilina-acética

Azul de anilina (1g)

Ácido acético pegar (100ml)

O quinto passo é devolver o líquido para o frasco e dessa vez não lavar. Adicionar o azul de anilina direto, deixar por 10 minutos e lavar em água destilada ou corrente; deixar por 5 minutos na água e então começar os banhos de álcool.

Montagem

Cobre-se o tecido com uma lamínula de vidro, atentamente para que não ocorra formação de bolhas que podem dificultar a visualização do material; Para fixar a lamínula na lâmina, podem ser utilizadas resinas naturais. Logo, a lâmina estará pronta para estudo.

RESULTADOS E DISCUSSÃO

Na imagem 1 observamos o interior de um camundongo após uma necrópsia, identificando cada órgão e sua colocação. O animal passa por um processo de desidratação para que seu tecido não se auto destrua e apodreça. O corte é feito com um bisturi fino da parte inferior do abdômen sentido o pescoço e depois auxiliado com uma tesoura. Após a escolha do órgão, o mesmo passa por um processo de fixação onde interrompe o processo de putrefação. Em seguida, esse tecido recebe um banho de fixadores e fica por 24h nesse líquido.

Na imagem 2 o tecido está no processo de impregnação e inclusão, onde é retirado do líquido, colocado em parafina líquida em temperatura de 65°C á 68°C e após, colocado no molde que forma o bloquinho de parafina até que esfrie e endureça.

Nas imagens 3 e 4 o bloco com o tecido passa pelo micrótomo, uma máquina responsável pelos cortes de mais ou menos 1 a 10 micrômetros de espessura. Cada secção é colocada em uma lâmina e em seguida em água aquecida para que a parafina derreta e o tecido grude na lâmina, nesse processo de microtomia.

Na imagem 5 e 6 o tecido que ainda é incolor é mergulhado em Xilol 1 por 10 minutos para que obtenha a cor entre o roxo e o vermelho, no processo chamado coloração.

Nas imagens 7 e 8 mostra como o tecido fica na lâmina, e nas imagens 9 e 10, respectivamente, o tecido observado pelo microscópio como toda sua estrutura e a imagem mais aproximada podendo até observar os núcleos.

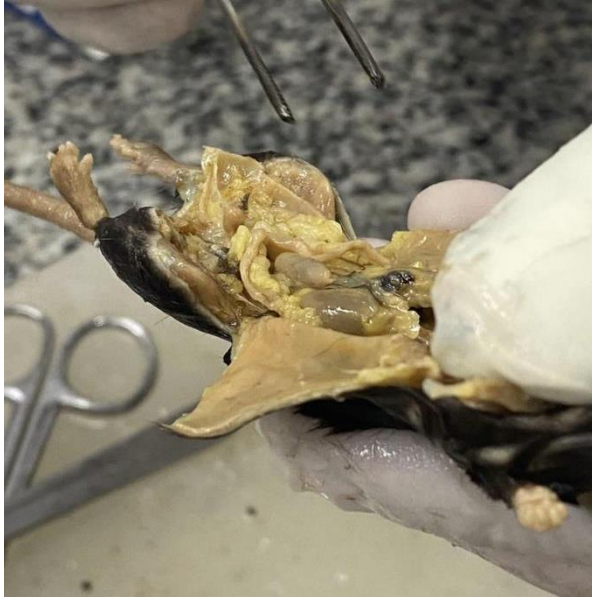

Imagem 1: Pode-se observar o interior de um camundongo após uma necropsia, identificando cada órgão e sua coloração.

O animal passa por um processo de desidratação para que seu tecido não se auto destrua e apodreça. O corte é feito com um bisturi fino da parte inferior do abdômen sentido o pescoço e depois auxiliando com uma tesoura. Após a escolha do órgão, o mesmo passa por um processo de fixação onde interrompe o processo de putrefação. Em seguida, esse tecido recebe um banho de fixadores e fica por 24h nesse líquido.




Imagem 2: A fotografia mostra dois blocos de parafina contendo fragmentos de camundongo. continuando no preparo de lâminas histológicas.

O tecido está no processo de impregnação e inclusão, onde é retirado do líquido, colocado em parafina líquida em temperatura de 65°C a 68°C e após, colocado no molde que forma o bloquinho de parafina até que esfrie e endureça.

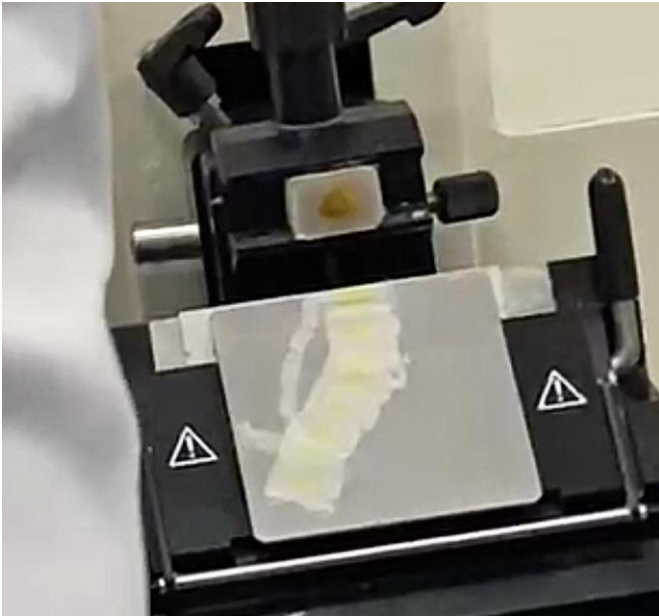


Imagem 3: Bloco de parafina passando pelo micrótomo, uma máquina responsável pelos cortes de mais ou menos 1 a 10 micrômetros de espessura.

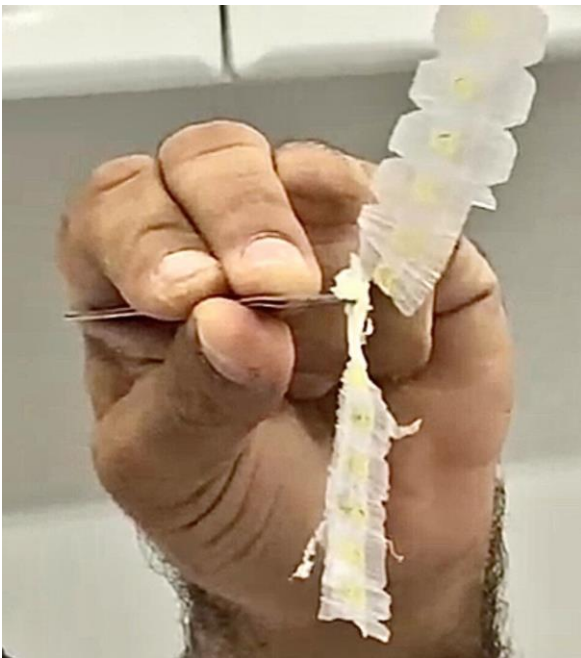

Imagem 4: Consegue-se ver com mais clareza as secções dos cortes do bloco de parafina.

Cada secção é colocada em uma lâmina e em seguida em água aquecida para que a parafina derreta e o tecido grude na lâmina, nesse processo de microtomia.



Imagem 5: Compartimento com lâminas histológicas, ainda sem iniciar o processo de coloração.



Imagem 6: Demonstração do início do procedimento de coloração. A coloração utilizada foi HE.



Imagem 7: Lâmina microscópica pronta para o uso após todos os procedimentos.

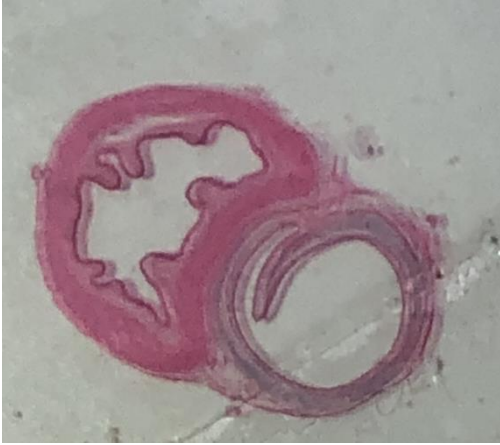


Imagem 8: Corte histológico observado a olho nu.

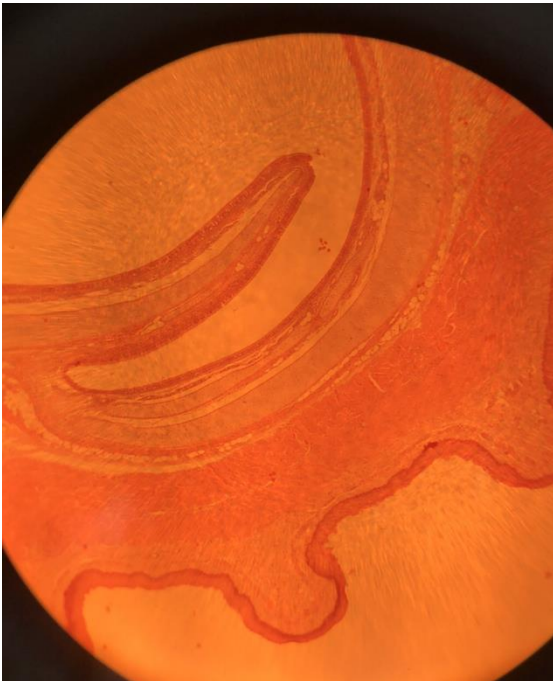


Imagem 9: Lâmina microscópica de traqueia e esôfago de camundongo vista pelo microscópio óptico na lente de 4x.

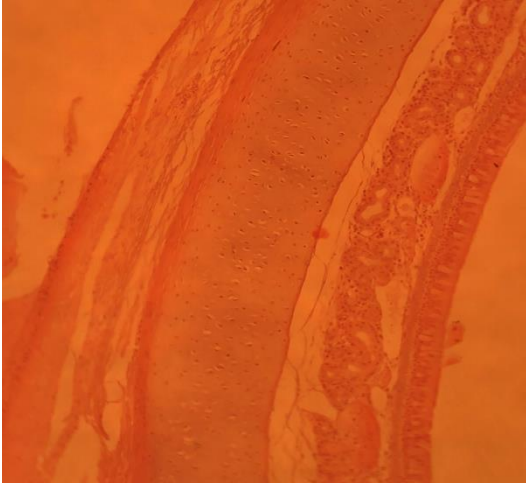


Imagem 10: Tecido sendo observado por um microscópio óptico, na lente de 10x. Consegue-se ver com mais clareza alguns aspectos microscópicos, como identificação de células e organização do tecido epitelial.

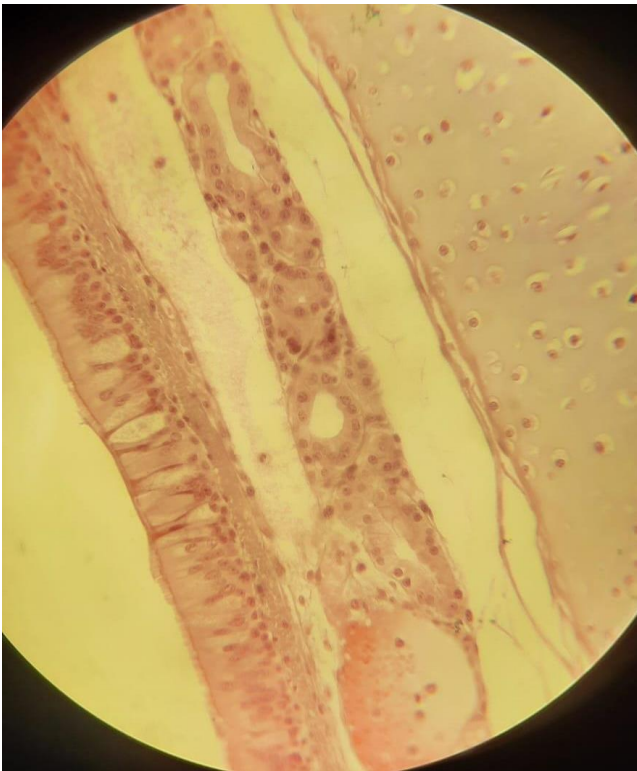


Imagem 11: Fotografia tirada da lente 40x de um microscópio óptico. É permitido ver com clareza as células do esôfago e traquéia, podendo observar até os cílios da região apical das células do tecido epitelial. Com a coloração HE é possível identificar o núcleos das células.

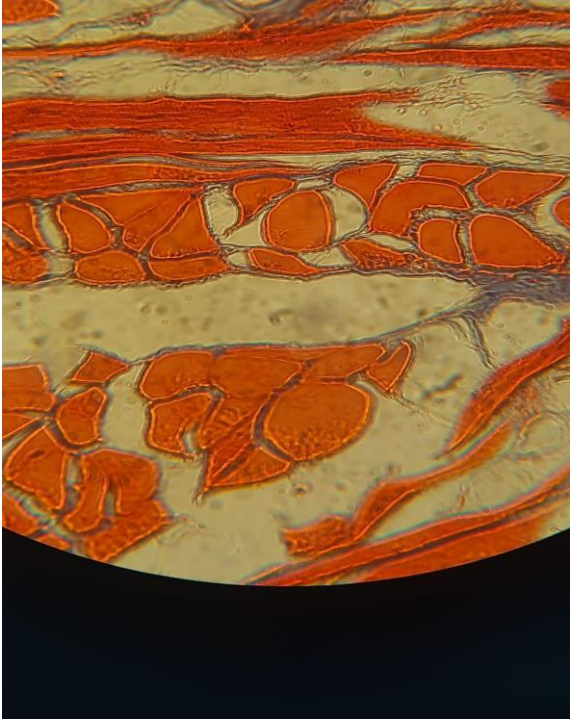


Imagem 12: coloração por Tricromio de masson. Na imagem se encontra uma lâmina histológica na lente de 40x do microscópio óptico. Observa-se que os núcleos são corados em preto; citoplasma, queratina e fibras em vermelho e muco em azul. As partes brancas são gotículas de gordura no tecido. O colágeno não se encontra nessa parte do tecido e se cora em preto.

CONCLUSÃO OU CONSIDERAÇÕES FINAIS

Concluimos que o processo que o tecido passa nos propõe um conhecimento prático e detalhado sobre seu manuseio e suas características presentes nas etapas e no tecido, a propósito de facilitar a observação biológica para estudos e pesquisas, desde a observação visual geral com o tecido inteiro, até a observação microscópica podendo ver suas células.

REFERÊNCIAS

AARESTRUP; 2012

AARESTRUP, B. J. Histologia: essencial, Rio de Janeiro: Guanabara Koogan, 2012. 457p.

Abrahamsohn, P.(2016). Histologia.

CAPUTO; GITIRANA; MANSO; 2010; USP; 2002

CLARISSA DE SOUZA NUNES, LAETITIA ALVES CINSA, Princípios do processamento
HISTOLOGIA BÁSICA JUNQUEIRA E CARNEIRO, 13º EDIÇÃO

Histológico de Rotina. Revista Interdisciplinar de Estudos Experimentais, v. 8, n. único, p. 31-40, 2016.

Junqueira, Luiz Carlos, U. e José Carneiro. Histologia Básica - Texto e Atlas.

MANUAL DE TÉCNICA HISTOLÓGICA DE ROTINA E DE COLORAÇÕES, 2021

Minha Biblioteca, (13th edição). Grupo GEN, 2017.

MICHELANY,1990; CAPUTO; GITIRANA; MANSO, 2010

SOUZA Revista Interdisciplinar de Estudos Experimentais, v. 8, n. único, p. 31-40, 2016 40

JUNIOR, 2010

SUVARNA; LAYTON; BANCROFT; 2013; SOUZA JUNIOR,2010